RUSH-Protokoll nach ACiLS (variiert n. Weingart)

ACiLS

4 Heart

Kardiogener Schock
- ❑ Reduzierte systolische LV-Funktion
- ❑ Regionale Hypo-, Dys-, Akinesien

Perikardtamponade
- ❑ Swinging heart
- ❑ Kollaps rechter Vorhof/ Ventrikel
- ❑ Septumshift

Lungenarterienembolie
- ❑ Ventrikelgröße rechts > links
- ❑ McConnell -Zeichen
- ❑ TAPSE < 1,6 cm
- ❑ D-Sign/Septum-Shift

Peri-/Myokarditis/ Endokarditis
- ❑ Perikarderguss
- ❑ reduzierte systolische LV-Funktion
- ❑ Klappenvegetationen

Septischer Schock/ Hypovolämie
- ❑ Hyperdyname Wandbewegung
- ❑ Kollaps recher Ventrikel

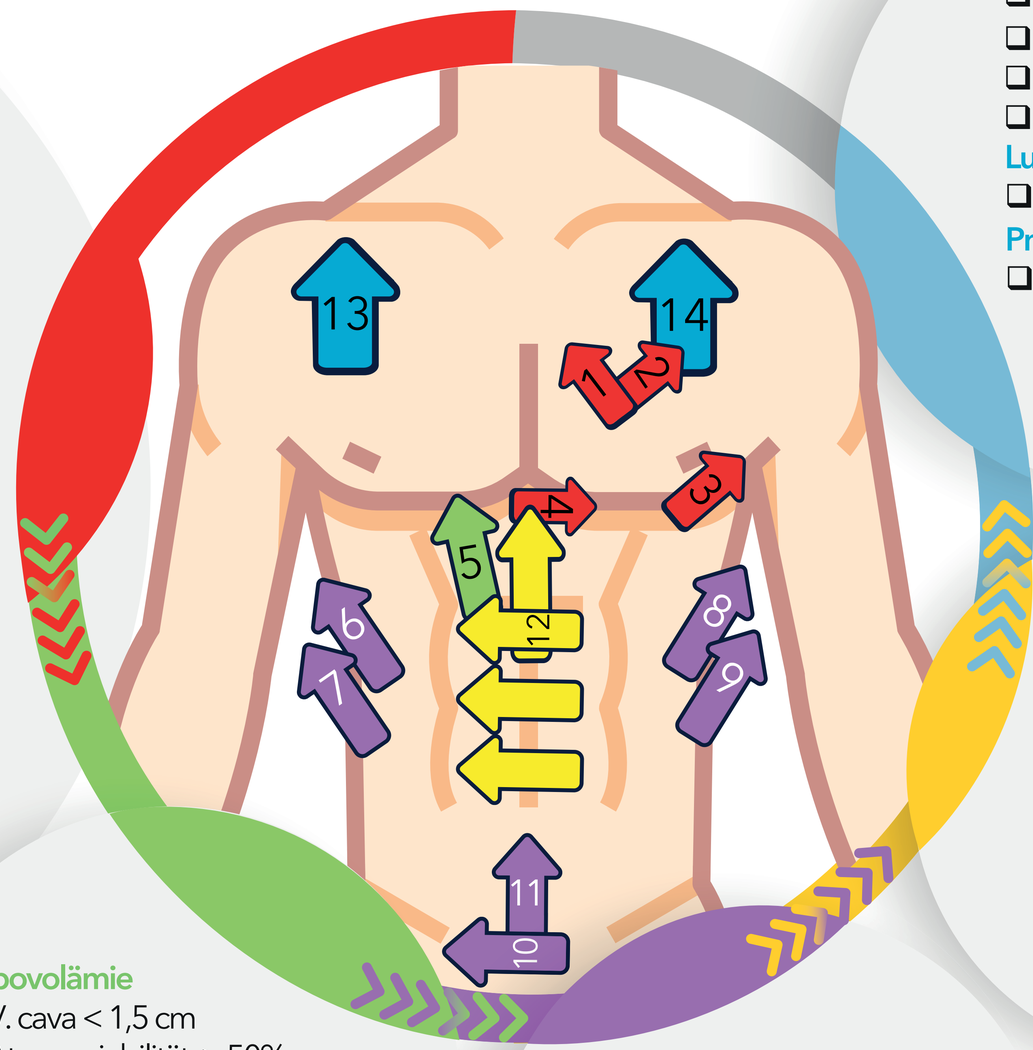

2 Pulmo

Spannungspneumothorax
- ❑ Fehlendes Lungengleiten
- ❑ Fehlender Lungenpuls
- ❑ Lungenpunkt
- ❑ Stratosphärenzeichen

Lungenödem
- ❑ >2 B-Linien / Interkostalraum

Pneumonie / ARDS
- ❑ Kometenschweifartefakt, Air-Trapping, Erguss, Pleura-unregelmäßigkeiten

Aorta

Bauchaortenaneurysma/ Dissektion, Entzündung
- ❑ Diameter > 3,0 cm auffällig
- ❑ Diameter > 5,0 cm kritisch
- ❑ Wandhämatom
- ❑ Dissektionsmembran

I(VC) Mix

Hypovolämie
- ❑ V. cava < 1,5 cm
- ❑ Atemvariabilität > 50%

Hypervolämie, kardiogener Schock
- ❑ V. cava > 2,1 cm
- ❑ Atemvariabilität < 50%

FAST 6 with

Freie Flüssigkeit
- ❑ Recc. costodiaphragmatici
- ❑ Morison, Koller, Proust/Douglas
- ❑ Parakolische Rinnen

Variiert nach: The RUSH Exam: Rapid Ultrasound for Shock and Hypotension Scott D. Weingart, MD RDMS, Daniel Duque MD RDMS, Bret Nelson MD (2008). https://emcrit.org/rush-exam/original-rush-article/ and https://emcrit.org/rush-exam/ Accessed 2021_12_12

2022 DGINA Services UG
Alle Rechte vorbehalten