Anleitung

Indikationen:

-Traumatische Schulterluxation mit Durchblutungsstörung oder Neurologie
(in der Präklinik auch ohne vorherigen Frakturausschluss)
-Traumatische Schulterluxation nach Frakturausschluss
-Habituelle Schulterluxation

Check

-Dokumentation Durchblutung, Motorik und Sensibilität (N. axillaris nicht vergessen)
-Klinische Zeichen: Epauletten-Phänomen, leer tastbare Gelenkpfanne (siehe auch Abbildung 1a)
-Innerklinisch Frakturausschluss durch Röntgenaufnahme in 2 Ebenen
-Durch Röntgenaufnahme ist auch erkennbar, wohin der Humeruskopf luxiert ist – zumeist nach vorne (Abbildung 1b)

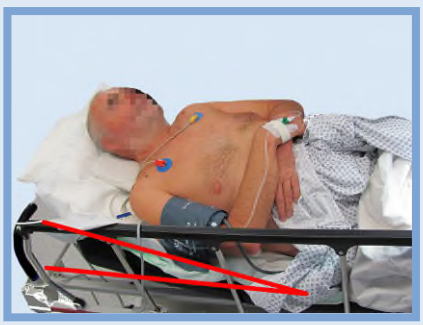

Vorbereitung:

1.

Der Patient wird in ruhiger Umgebung mit angelegtem Basismonitoring, venösem Zugang und leicht erhöhtem Oberkörper gelagert, wenn zusätzlich eine vorsichtige Opiat-Analgesie erfolgt.

Beginn der Reposition:

2.

Der in der Regel in Neutralstellung liegende Arm wird nun vorsichtig unter verbaler Führung des Patienten bis in 90° Anteversions- und 0° Abduktionsstellung angehoben.

Reposition:

3.

Die Reposition wird nun durch vorsichtig dosierten Zug streng nach ventral in 90° Anteversionsstellung durchgeführt. Hierbei ist es wichtig, eng mit dem Patienten zu kommunizieren und keine ruckartigen Bewegungen zu machen. Sie steht unter dem Motto: „Wer lässt zuerst locker?“ Die Reposition kann erleichtert werden, wenn ein Helfer die Hand in die Mohrenheim-Grube legt und durch leichten Druck verhindert, dass der Thorax durch den Zug mit angehoben wird. Zusätzlich kann der Repositeur am proximalen Oberarm einen diskreten Lateralschub ausüben.

Ruhigstellung:

4.

Nach erfolgreicher Reposition wird der Arm der betroffenen Seite vorsichtig auf der Brust des Patienten abgelegt und fixiert (Dreiecktuch, Gilchrist-Verband, o.ä.).

Abb. 2 ▲ Einfach und praktisch: Reposition der Schulterluxation